Perp

1925

Aus dem Pathologischen Institut der Universität Göttingen

Lane Medical Library

Ein Fall von Teratom der Schilddrüsengegend

Inaugural-Dissertation
zur Erlangung der Doktorwürde der hohen medizinischen Fakultät an der Georg-August-Universität zu Göttingen

vorgelegt von

ROBERT HÖRDEMANN
approb. Arzt

Mar. 1925

Der medizinischen Fakultät der Universität Göttingen
vorgelegt im März 1925.

Referent: Geh. Rat Kaufmann.

Die Drucklegung ist seitens der Fakultät genehmigt.

Sonderabdruck aus der „Frankfurter Zeitschrift für Pathologie".
32. Band. 1925.
Verlag von J. F. Bergmann in München.

Aus dem pathologischen Institut der Universität Göttingen.
(Direktor: Prof. Dr. E. Kaufmann.)

Ein Fall von Teratom der Schilddrüsengegend.

Von

Robert Hördemann,

Medizinal-Praktikant am Institut.

Mit 6 Abbildungen im Text.

Der auswärtigen Abteilung des pathologischen Instituts zu Göttingen wurde am 17. Dez. 1922 unter J.-Nr. 1226 Jg. 1922/23 ein Tumor der Schilddrüsengegend zugesandt, der einem sechs Wochen alten weiblichen Säugling wegen drohender Erstickung operativ entfernt worden war. Die pathologisch-anatomische Untersuchung ergab, dass es sich um ein Teratom handelte.

An Geschwülsten der Schilddrüse, die zu den Teratomen zu rechnen sind, finden sich in der Literatur 30 Fälle.

Am 14. Febr. 1925 ist in der Medizinischen Gesellschaft Göttingen ein weiterer Fall vorgeführt worden (Dr. Tammann).

Der älteste Fall, der hierher gerechnet wird, stammt aus dem Jahre 1691. Bis zum Jahre 1873 werden noch weitere 7 Fälle mitgeteilt. Von da an häufen sich die Mitteilungen, so dass bis jetzt mit dem unsrigen 32 Fälle von Teratomen der Schilddrüsengegend bekannt sind.

Grössere Zusammenstellungen der älteren Fälle finden sich unter anderm in den Arbeiten von Wetzel, Hunziker, Kunizu, Schönberg und Ehlers.

Nach der letzten Zusammenstellung von Ehlers aus dem Jahre 1913 sind noch weitere 5 Fälle veröffentlicht worden, die ich kurz mitteile, um dann über den hiesigen Fall zu berichten.

In der britischen Literatur wird von Russel und Kennedy ein Fall von Schilddrüsenteratom bei einem Neugeborenen mitgeteilt. Bei der Mutter bestand Hydramnion; nach Blasenstich liefen 15 Liter

Fruchtwasser ab; das Kind musste mittels Zange entwickelt werden; es kam tot zur Welt. Am Halse des Kindes befand sich ein grosser dreilappiger Tumor vom Kinn bis zum Sternum reichend, sich besonders nach rechts ausbreitend, Larynx und Trachea nach links verdrängend, auch Epiglottis verdrängend, dass der Larynxeingang verlegt war.

Die mikroskopische Untersuchung ergab, dass es sich um ein Teratom handelte. An Gebilden ektodermaler Herkunft fanden sich geschichtetes Plattenepithel, Haarbalg- und Schweissdrüsen, gliomatöses Gewebe, pigmentiertes Zylinderepithel, das als Retina gedeutet wird; entodermaler Herkunft sind Zylinderepithel von tracheo-bronchialem und gastrointestinalem Charakter. Mesodermaler Herkunft waren hyaliner Knorpel und Knochen.

Die Geschwulst wird als Teratom aufgefasst, entstanden durch Versprengung totipotenten Keimmaterials in die Schilddrüsengegend.

Besonders bemerkenswert ist ein von Fritsche beschriebenes Teratom dadurch, dass es bei einer 42jährigen Frau gefunden worden ist, und dass es Metastasen gemacht hat. Die Patientin will immer einen dicken Hals gehabt haben. Seit 5 Wochen klagt sie über Atemnot und Heiserkeit sowie Zunahme des Halsumfanges. Operativ werden einige Tumorteile entfernt; hierbei trifft man auf einen Tumorthrombus in der Vena jugularis; es kommt zur Luftembolie, weshalb, nach Unterbindung der Vene, die Operation unterbrochen wird. Bald nach der Operation kommt es wieder zur Anschwellung des Halses; Tracheotomie wird notwendig. Der Tod tritt bald ein. Die histologische Untersuchung ergibt, dass es sich um ein Teratom handelt, dessen Grundgewebe die Hauptmasse des Tumors bildet und sarkomatös entartet ist.

Im Tumor findet sich Gliagewebe, mit neuroepithelialen Bildungen durchsetzt, ähnlich wie sie in dem hiesigen Fall nachher beschrieben werden, als mesodermaler Anteil Bindegewebe, Schleimgewebe, Knorpel und Sarkomgewebe.

Mitten im Tumor finden sich Reste von Schilddrüsengewebe.

Metastasen von sarkomatösem Charakter, durchsetzt mit epithelialem Gewebe in Form solider Stränge und von Drüsenschläuchen wie im Primärtumor, finden sich in den Lymphdrüsen der linken Halsseite, zwischen Aortenbogen, rechter Arteria carotis und Trachea. Der Tumor wird als malignes embryonales Teratom aufgefasst.

In der Niederrheinischen Gesellschaft für Natur- und Heilkunde in Bonn ist von Ribbert am 17. Juli 1910 ein hühnereigrosses Teratom aus der Schilddrüse eines Neugeborenen demonstriert worden. Der

Tumor enthält neben weichen soliden Abschnitten multiple kleinere und grössere Zysten. Die Zusammensetzung entspricht den bisher bekannten Fällen. In den festen Teilen findet sich sehr reichlich embryonales Zentralnervensystem mit vielen Zentralkanalanlagen.

Ein von Körner beschriebener Tumor entstammte einem 2 Tage alten männlichen Säugling und wurde operativ gewonnen: Masse 5,5:4,5 cm. Die histologische Untersuchung hat ergeben, dass der Hauptteil der Geschwulst sich aus embryonalem Hirngewebe zusammensetzt, wie das in vielen Fällen schon beschrieben worden ist: Neuroglia, Ganglienzellen, neuroepitheliale Formationen, Ependymbildungen, vielleicht auch Nervenfasern. Dann wird Zylinderepithel, ein- oder mehrzeilig, auf gefässreichem Stroma, zum Teil mit papillomartigen Bildungen, an einer Stelle hohes Zylinderepithel mit basal stehenden Kernen, beschrieben. Manche Epithelzysten sind von glatter Muskulatur umgeben, an einer Stelle in der Wand einer Zyste Knorpel. Ferner finden sich Bilder, die an Speicheldrüse und Schleimdrüsenformationen erinnern. Schilddrüsengewebe findet sich in Form stark gefüllter Kolloidbläschen oder mitten im Hirngewebe als Kolloidstruma. Schliesslich sieht man auch Gänge mit Plattenepithelbelag, die nach dem Schilddrüsengewebe hinführen. Diese Gegend wird von K. als Stelle gedeutet, wo Teratom und Schilddrüse gegeneinander gewachsen sind, das Plattenepithel ausgehend vom Ductus thyreoglossus, der teils Platten-, teils Zylinderepithel trägt.

Der Tumor wird als monogerminales Teratom aufgefasst, entstanden durch Versprengung von Urmundanteilen in die Schilddrüsengegend.

Am 12. Febr. 1925 ist in der Göttinger Medizinischen Gesellschaft von Tammann ein Tumor vom oberen Pol des rechten Schilddrüsenlappens eines Säuglings, der wegen Erstickungserscheinungen eingeliefert worden ist, kurz demonstriert worden. Die Operation hat zur Heilung geführt.

Der Tumor ist von einer bindegewebigen Kapsel rings umgeben. In einem mehr oder weniger lockeren bis myxomatösen Bindegewebe finden sich grössere Inseln von hyalinem Knorpel; als ein weiterer Bestandteil Drüsengänge, zum Teil mit Flimmerepithel bekleidet, und reichlich Gliagewebe.

Der Tumor, der Herrn Geheimrat Kaufmann zur Begutachtung vorgelegen hat, ist sicher als Teratom aufzufassen.

Anschliessend berichte ich über einen weiteren Fall von Teratom der Schilddrüsengegend, der mir von Herrn Geheimrat Kaufmann zur Bearbeitung gütigst übergeben worden ist.

Aus der Krankengeschichte (Städt. Krankenhaus Hildesheim) teile ich folgendes mit:

Am 15. Dez. 1922 kommt ein 6 Wochen alter weiblicher Säugling unter hochgradigen Erstickungserscheinungen in Behandlung. Die Mutter gibt an, dass die Geburt normal gewesen ist; nach der Geburt hat sich eine Anschwellung des Halses gebildet, die dauernd grösser geworden ist; seit 8 Tagen bestehen Atembeschwerden. Am 14. Dez. ist die Atmung so erschwert gewesen, dass man geglaubt hat, das Kind werde ersticken. Eltern und Geschwister sind gesund.

Befund: Entsprechend grosses, grazil gebautes Kind von gutem Turgor und Tonus; Haut rosig; keine Ödeme; kein Intertrigo; keine Temperaturerhöhung. Zervikal und axillar vereinzelte, inguinal mehrere kleine Drüsen. Starke Atemnot, jugulare und epigastrische Einziehungen. An der Vorderseite des Halses in der Schilddrüsengegend findet sich eine querverlaufende Geschwulst, Grenzen rechts ein Querfinger vor Prozessus mastoideus, links bis unterhalb des Processus mastoideus. Haut über der Geschwulst nicht gerötet, gut verschieblich; weiche Konsistenz des Tumors, Fluktuation nicht nachweisbar.

16. Dez. 1922 in Äthernarkose Halsquerschnitt und Ausschälung des Tumors.

Der weitere Verlauf nach der Operation ist glatt gewesen, ausser geringer Temperaturerhöhung am zweiten Tage nach der Operation.

Das Kind wird am 22. Dez. 1922 geheilt entlassen.

Die makroskopische Betrachtung des in 10% Formalin gehärteten Präparates ergibt folgenden Befund:

Ein hühnereigrosser Tumor mit unregelmässiger Oberfläche, die bedingt ist einesteils durch einzelne Zysten, die prall gefüllt sind und sich aus dem Niveau erheben, andererseits durch festere Teile, die die Oberfläche etwas vorbuchten. Dem Tumor an liegt noch eine grössere, etwa kirschgrosse eröffnete Zyste. Die Konsistenz ist ganz verschieden; einzelne Teile fühlen sich derb, andere weich an, an mehreren Stellen hat man das Gefühl deutlicher Fluktuation. Beim Blick auf die Oberfläche kann man Zystchen erkennen von kleinster Ausdehnung bis zu Kirschkerngrösse. Der Tumor ist in allen Teilen von einer festen Kapsel umgeben.

Ein Schnitt durch den Tumor lässt reichlich solide und weniger reichlich zystische Teile erkennen. Von der dünnen Kapsel ziehen in den Tumor hinein derbe Septen, die ihn in weiche solide Knoten von rundlicher und unregelmässiger Gestalt und von verschiedener Grösse (bis zu Bohnengrösse), und rundliche und vielgestaltige Zysten einteilen; die Grösse der Zysten ist ganz verschieden. Die Septen sind bald papierdünn, bald bis zu 2 mm stark, an manchen Stellen scheinen sie sich im Geschwulstgewebe zu verlieren.

Zur mikroskopischen Untersuchung sind zwei grosse Scheiben aus der Geschwulst herausgeschnitten, in Zelloidin eingebettet, und die Schnitte der Hämatoxylin-Eosin, van Gieson-, Eisen- und Schleimfärbung unterzogen worden.

Bei Lupenvergrösserung tritt das, was schon bei makroskopischer Betrachtung auffällt, noch mehr hervor.

Eine derbe fibröse Kapsel, der einige eröffnete und mehrere nicht-eröffnete Zysten anliegen, umschliesst fest den ganzen Tumor, sendet Septen in ihn hinein, die ihn in runde und vielgestaltige Partien teilen, teils solide und äusserst kernreich, teils zystisch. Oft verliert sich das septierende Bindegewebe im Stroma der Geschwulst. In dem kernreichen Gewebe erkennt man hier und da Hohlräume von kleinster Ausdehnung, rund und vielgestaltig, verzweigt, oft wie Drüsengänge aussehend.

Die Schnitte aus den verschiedenen Teilen bieten fast dasselbe Bild, nur dass die zystischen Partien verschieden häufig sind.

In der bindegewebigen Kapsel erkennt man einige erweiterte Lymphspalten. Die Kapsel und die Septen sind meist kernarm, die Fasern breit, sehnig, straff, an manchen Stellen etwas gewellt, an andern lockert sich das Gefüge, Kapsel und Septen werden breiter und zellreicher, die Zwischensubstanz saftreicher, durchzogen von locker durchflochtenen Faserzügen. Reichliche Blutungen, die wohl bei der Ausschälung entstanden sind, durchsetzen an manchen Stellen die bindegewebige Kapsel. Grössere und kleinere Blutgefässe führen auf dem Wege der bindegewebigen Septen in die Geschwulst. Wo sonst noch Bindegewebe als Stroma der Geschwulst auftritt, ist es meist sehr locker gefügt und teilweise sehr saftreich.

Einen sehr grossen Teil der Geschwulst nimmt ein Gewebe ein, das einem auf den ersten Blick an eine sarkomatöse Wucherung denken lassen kann. Die Grundsubstanz nimmt aber bei der van Gieson-Färbung eine blassgelbliche Farbe an; sie zeigt feinfädig-filzigen Aufbau, in ihr

lagern mehr oder weniger zahlreich chromatinreiche Kerne von der Grösse eines roten Blutkörperchens und grössere blasse Kerne, die ein fädiges Chromatinnetz erkennen lassen; beide Kernarten haben um sich kein deutliches eigenes Protoplasma. In dieses hier und da durch Bindegewebsbälkchen durchbrochene Gewebe eingestreut, in grösseren und kleineren Komplexen, findet man Formationen aus dichtstehenden Kernen, um ein zentrales Lumen oder in Schläuchen angeordnet, die Wand aus wenigen bis vielen Kernreihen bestehend, dann auch solide Stränge bildend; Rosettenformen treten auf; oft sind die dichten Kernzüge in Windungen angeordnet. Sieht man sich von diesen Formationen, deren Aufbau immer der gleiche ist, die einfachste Form, die Rosettenform (s. Abb. 1) an, so erkennt man, dass um ein mit einer geronnenen

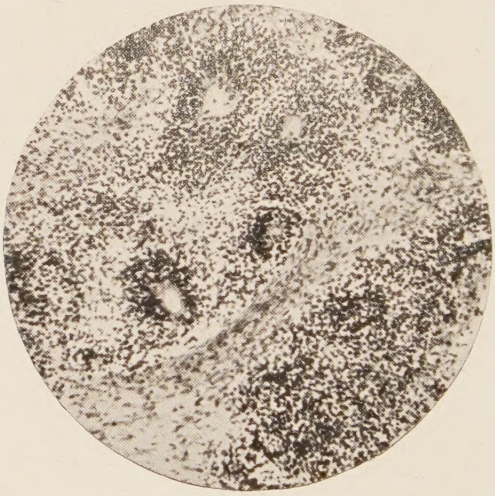

Abb. 1.

feinfaserigen Masse erfülltes Lumen ein kernfreier Protoplasmasaum liegt — das Protoplasma ist radiär angeordnet — dann folgt eine Schicht teils längsovaler, teils rundovaler, teils rundlicher, sehr chromatinreicher, dicht gedrängter Kerne in radiärer Anordnung ohne deutliche Zellgrenzen; nach der Peripherie zu nimmt der Kernreichtum mehr oder weniger plötzlich ab, eine scharfe Grenze ist nirgends zu ziehen (s. auch Abb. 2).

Es handelt sich hier um embryonales Hirngewebe; das zuerst beschriebene Gewebe ist Gliagewebe, deren Kerne blass sind; die dichten Kernformationen sind neuroepitheliale Bildungen; die intensiv gefärbten Kerne im Gliagewebe sind auch als Neuroepithelien aufzufassen. Ganglienzellen sind nirgends nachweisbar.

Die grosse Ähnlichkeit dieser Formationen (s. Abb. 1 und 2) mit den als embryonale Adenosarkome bezeichneten Geschwülsten der

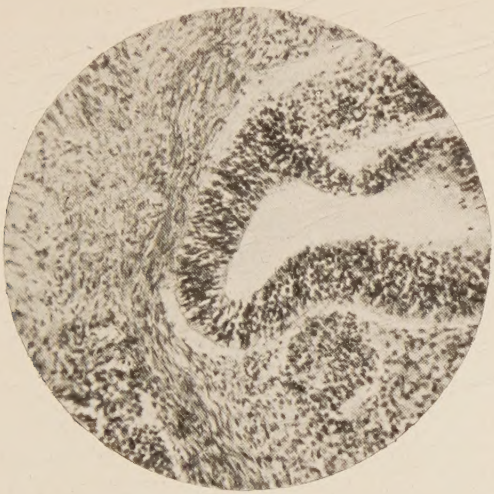

Abb. 2.

Niere und des Hodens haben Ribbert und Heijl veranlasst, hierauf hinzuweisen und daraus den Schluss zu ziehen, dass es sich da höchstwahrscheinlich um Bildungen von Zentralnervensubstanz handelt. Heijl hat eine grosse Zahl von Teratomen bearbeitet; in einer Arbeit (Virch. Arch. 229) geht er sehr ausführlich auf das Vorkommen von Zentralnervensubstanz in Teratomen ein; seine Beschreibungen und das reiche Bildermaterial weisen auffallend viel Ähnlichkeit mit den Bildungen unseres Tumors auf.

Das Zentralnervengewebe ist überall eingefasst von Bindegewebe; an manchen Stellen, wo ein äusserst locker gefügtes faserarmes Bindegewebe angrenzt, ist die Grenze nicht so deutlich zu erkennen.

An mehreren Stellen ist das kernreiche Gewebe in Windungen angeordnet. Die Lumina der einzelnen Windungen münden in einen grösseren zentralen Kanal. Nach aussen zu ist das Gebilde, das unbedingt den Charakter von Gehirnwindungen trägt, umgeben von einer lockeren Bindegewebsschicht mit Blutgefässen, dann folgt ein straffes derberes Bindegewebe. Die bindegewebigen Häute sind vielleicht als Hirnhäute aufzufassen.

In den Zentralkanal obiger Windungen drängen sich, papilläre Bildungen hinein; der Grundstock teils grazil, teils plump, ist ein lockeres Bindegewebe mit reichlichen Blutgefässen. Auf einer Basal-

membran liegen ein- und mehrschichtig kubische Zellen. Es handelt sich hier um Plexus choroideus.

Letztere Bildungen finden sich (s. Abb. 3) auch sonst sehr reichlich im Tumor, diesen vollkommen regellos durchsetzend; entweder

Abb. 3.

begleiten sie Gehirnbildungen oder sie breiten sich in einer mit Plexusepithel ausgekleideten Zyste aus, manchmal treten röhrenförmige und drüsenähnliche Bildungen auf. Das Plexusepithel ist sehr vielgestaltig; man sieht flaches kubisches Epithel mit wenig chromatinreichen Kernen, dann zylindrisches mit langen, intensiv tingierten

Abb. 4.

Kernen, dann zylindrisches, wo der Kern basal gedrängt steht, in ein- bis zwei- und vielzeiliger Anordnung, oft nehmen die Zellen polygonale blasige Gestalt an; die Kerne werden blass — man kann an manchen Stellen den Übergang von den oben beschriebenen zu diesen erkennen. Letztere Zellen trifft man als solide Zapfen sehr oft im Tumor — in der Peripherie sind die Zellen noch kleiner, zylindrisch, die Kerne intensiv gefärbt, nach dem Zentrum hin nehmen die Zellen blasige, polygonale Gestalt an; manchmal kann man auch zentrale Erweichung und Lumenbildung in den Zapfen erkennen (s. Abb. 4 und 5).

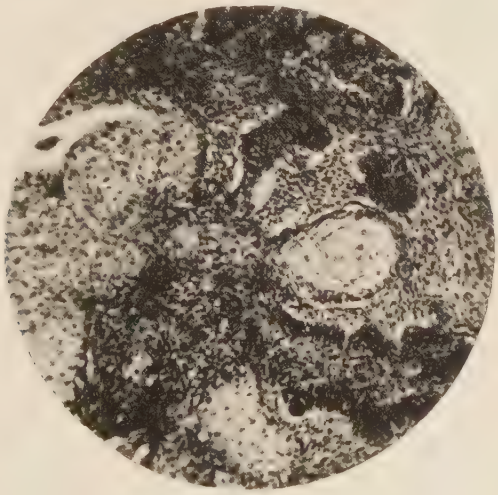

Abb. 5.

An wenigen Stellen ist der Übergang von Plexusepithel zu neuroepithelialen Bildungen zu sehen.

In die Glia hinein laufen feinste Blutgefässe, mehr oder weniger stark mit Blut gefüllt. An manchen Stellen finden sich Blutungen in die Glia, die wohl auch bei der Ausschälung des Tumors entstanden sind.

An wenigen Stellen treten regressive Veränderungen der Zentralnervensubstanz auf, besonders im Gliagewebe. Neben noch gut gefärbten Kernen erkennt man Kernschatten und Kerntrümmer, die Grundsubstanz wird homogen, zeigt bei der van Gieson-Färbung eine schmutziggelbe Farbe.

Die Zentralnervensubstanz nimmt wohl über $^3/_4$ des ganzen Tumors ein.

Entodermale Bildungen mit Plattenepithel, kubischem, Zylinder- und Flimmerepithel machen einen weiteren Hauptbestandteil der Ge-

schwulst aus. Sie treten teils als zystische, teils als drüsige Bildungen auf und sind eingelagert in ein lockeres Bindegewebe, oder sie sitzen dem Tumor als eröffnete Zysten auf.

Der Aufbau der Zysten ist ein ganz verschiedener. Die Wand besteht meist aus einem derben Bindegewebe und einer mehr oder weniger stark entwickelten Schicht glatter Muskulatur, diese manchmal als Längs- und Ringsmuskulatur angeordnet. Auf einer Basalmembran sitzen Epithelsäume verschiedener Art. Man trifft Zysten mit ganz flachem, einschichtigem, kubischem Epithel, dann solche mit zweizeiligem Epithel, die basale kubische Zellschicht mit lichtem Protoplasma, die Zellen wenig dicht stehend, die Kerne mässig chromatinreich; darüber eine dicht gedrängte mehr zylindrische Zellschicht mit dunkler gefärbten Kernen und nicht so lichtem Protoplasma. An wenigen Stellen finden sich Zysten mit hohem Zylinderepithel und basal stehenden Kernen.

Ein grösserer Hohlraum mitten im Tumor ist basal mit einem kubisch, zylindrischen Epithel ausgekleidet, die Zellen nach der Oberfläche zu werden flacher, die Kerne blasser, das Protoplasma sehr licht; an einzelnen Stellen kommt es zur Bildung von pseudopapillären Zellkomplexen. Diese Bildung ist wohl sicher als fötale Mundschleimhaut aufzufassen.

Eine röhrenförmige Bildung mit deutlicher Längs- und Ringsmuskulatur und mit einer wellig angeordneten Schleimhaut ähnlich der eben beschriebenen, die Zellen mehr zylindrisch, darunter vereinzelte mit Flimmersaum (vgl. Schaffer, Histologie usw. 1920 S. 98) kann vielleicht mit Ösophagus verglichen werden.

Dann begegnet man Hohlräumen mit zylindrischem, mehrreihigen Flimmerepithel, in deren Nähe oft Knorpelinseln auftreten, sodass man an die Bildung von Respirationstraktus denken muss. Diese Hohlräume nehmen manchmal die Form von Gängen an, die sich fingerartig aufzweigen.

An manchen Zysten kann man den Übergang der einen Epithelart in die andere gut verfolgen.

In der Nähe der Hohlräume liegen in einem lockeren, zarten Bindegewebe azinöse Drüsenbildungen (s. Abb. 6). Zahlreiche runde Drüsenlumina teils eng, teils weit — selten erkennt man noch solide Epithelsprossen, wo es noch nicht zur Bildung eines Lumens gekommen ist — münden in Träubchenanordnung in Gänge, die mit flachem, kubischem Epithel ausgekleidet sind. Ein Drüsenlumen wird von etwa 3 bis 15

flachkubischen Zellen mit dunklem, gekörntem Protoplasma und intensiv gefärbten Kernen gebildet. Die Bilder erinnern lebhaft an seröse Drüsen.

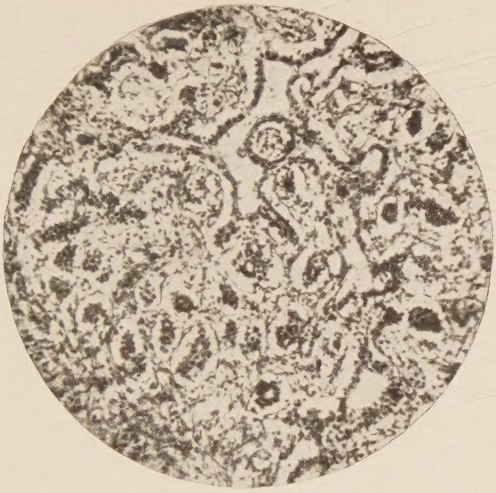

Abb. 6.

Knorpelinseln, wie sie schon oben in der Nähe von Derivaten des Bronchialtraktus sich finden, liegen oft auch in Nachbarschaft vom Zentralnervensystem, vielleicht hier als Teil des Primordialkraniums aufzufassen. Der Knorpel ist sehr zellreich, die Grundmasse ist hyalin, an wenigen Stellen verkalkt, das Perichondrium ist gut entwickelt.

Auch Knochenbälkchen mit mehr oder weniger deutlichem Osteoblastensaum begegnen einem, wenn auch selten im Tumor. Der Knochen ist zellreich. Zwischen den Bälkchen erkennt man ein lockeres Bindegewebe mit zahlreichen Blutgefässen.

In der Nähe der Basis einer Plexus choroideus-Bildung erkennt man im Bindegewebe zwischen den Fasern ein schwarzes grobscholliges nicht eisenhaltiges Pigment.

Schilddrüsengewebe ist in der ganzen Geschwulst nicht zu finden.

Die Teratomnatur der Geschwulst ist durch den Nachweis von Derivaten aller drei Keimblätter sichergestellt.

Der Vergleich dieses Falles mit den früher beschriebenen ergibt, dass die neueren Fälle auffallend viel Ähnlichkeit mit diesem Tumor haben. Die Beschreibungen passen fast Wort für Wort für einzelne Teile dieser Geschwulst.

Die Träger sind meist Föten, Neugeborene oder Säuglinge, nur in drei Fällen Erwachsene (Grass, Lurje, Fritsche). Die Teratome sind in fast allen Fällen angeboren.

Sie liegen mehr oder weniger median an der Vorderseite des Halses, dicht benachbart der Schilddrüse; von letzterer sind sie aber immer durch bindegewebige Septen getrennt; sie stehen also nur in räumlicher Beziehung zur Schilddrüse.

Die Grösse der Tumoren ist ganz verschieden, von Eigrösse bis zu Kindskopfgrösse.

Aus der Grösse und Lage ergibt sich ihr klinisches Verhalten; wie bei andern Missbildungen des Föten kommt es, wie in einigen Fällen beschrieben ist, zur Bildung von Hydramnion. Die Geburt erfolgt selten spontan. Entweder kommt es zu langdauernden Geburten, die durch Forceps beendet werden müssen, oder man muss zur Perforation des kindlichen Kopfes oder der Halsgeschwulst schreiten. Oft sind auch abnorme Kindeslagen festgestellt. Frühgeburten und Fehlgeburten sind sehr häufig. In den wenigen Fällen, die vor oder intra partum nicht abgestorben sind, kommt es entweder kurz p. p. oder noch in der Säuglingszeit, nur in den Fällen von Lurje und Fritsche erst im späteren Alter, zu Erstickungserscheinungen durch Kompression der Trachea oder zu Heiserkeit durch Alteration des Vervus vagus bzw. recurrens. Die Operation hat erst in wenigen Fällen, wie in dem unsrigen, zur definitiven Heilung geführt.

Das Zentralnervensystem nimmt den grössten Teil des Teratoms ein als Neurogliagewebe, neuroepitheliale Wucherungen und Plexus chorioideus-Formationen. Dieser Bestandteil findet sich in fast allen Fällen, die nach dem Fall von Wetzel veröffentlicht worden sind und zwar auch da meist als Hauptbestandteil der Geschwulst. Der Differenzierungsgrad des Zentralnervensystems entspricht auch meist den früheren Beschreibungen. Zysten mit verschiedenstem Epithelbelag und Drüsenformationen werden ebenfalls reichlich beschrieben und werden als Respirationstraktus, Schleim- und seröse Drüsen und Darmtraktus gedeutet; letzterer findet sich sehr selten beschrieben und ist in unsrem Falle auch nur in den Röhrenbildungen, die an fötalen Ösophagus erinnern, vertreten. Knorpel- und Knocheninseln finden sich in den früheren Fällen (auch in dem oben erwähnten, von Geheimrat Kaufmann begutachteten Fall von Tammann) meist viel reichlicher als in dem unsrigen. Die Fälle von Lurje und Fritsche sind besonders dadurch bemerkenswert, dass es zur Metastasenbildung gekommen ist, Metastasen der sarkomatös entarteten Grundsubstanz. Im Falle von Pupovac ist es zur Metastasierung aller Teile des Teratoms in den Lymphdrüsen gekommen. In

den übrigen Fällen und dem unsrigen ist eine Metastasierung nicht eingetreten.

Haut mit Anhangsgebilden wird nicht so oft beschrieben und hat sich auch in diesem Falle nicht gefunden.

Schilddrüsengewebe, das sich hier nicht findet, wird in den früheren Fällen einige Male beschrieben, ist aber immer deutlich von der eigentlichen Geschwulst durch bindegewebige Septen abgegrenzt, manchmal ist es durch Druck atrophisch geworden.

Die ältesten Fälle sind nach der Beschreibung, die zum Teil recht dürftig ist, als grosszystische Teratome ähnlich den Dermoidzysten des Ovariums und Mediastinums aufzufassen. Die neueren Fälle sind fast alle solide kleinzystische Teratome.

Askanazy unterscheidet die Teratome nach ihrem Reifegrad in koätane, deren Differenzierungsgrad dem des Trägers entspricht, und embryonale Teratome, deren Gewebe embryonalen Charakter tragen; sie sind meist solid. Zur letzten Art wäre auch unser Tumor zu rechnen.

Nach der jetzt geltenden Marchand-Bonnetschen Keimversprengungstheorie ist die Entstehung des Tumors gut zu erklären. Entweder ist es nur zur Versprengung einer Blastomere, also eines eiwertigen Keimes in die Schilddrüsengegend gekommen, oder es ist zur Versprengung von schon differenziertem Keimmaterial des kranialen Teiles des Körpers gekommen; letztere Ansicht findet dadurch noch Unterstützung, dass Gewebe aus den weit fortliegenden (kaudalen) Teilen des Körpers nicht hat nachgewiesen werden können.

Der Weg, den das Keimmaterial nehmen kann, ist entweder der, dass es mit der lateralen Anlage der Schilddrüse, einer Epithelausstülpung der fünften Kiementasche, in die Tiefe genommen wird, oder dass es auf dem Wege des Ductus thyreoglossus, der unpaaren medialen Schilddrüsenanlage in die Schilddrüsengegend gelangt.

Literatur-Verzeichnis.

1. *E. L. Grassius*, Conceptus prodigiosus. Ephem. nat. curios. Dec. II, 1691 S. 102. — 2. *Morand*, Buffon Hist. naturelle. 1776 T. 4. — 3. *Bury*, London med. Gazette 1834. — 4. *Adelmann*, *Ammon*, Die angeb. chirurg. Krankheiten des Menschen. Berlin 1842. — 5. *Gilles*, De hygromatis cysticis congenitis. Diss. Bonn 1852. — 6. *Hess*, Beitrag zur Kasuistik der Geschwülste mit zeugungsähnlichem Inhalt. Diss. Giessen 1854. — 7. *Boucher*, Les cystes congenitaux du col. Thèse de Paris 1868. — 8. *Houel*, Société anatomique de Paris. Okt. 1873. — 9. *Zahn*, Beiträge zur Geschwulstlehre. D. Zschr. f. Chir. 23. 1886. — 10. *Burghagen*, Ein Fall von Struma congenita. Diss. Berlin 1888. — 11. *Billig*, Struma congenita

als Geburtshindernis. Diss. Heidelberg 1892. — 12. *v. Recklinghausen*, Ein Enchondrom der Schilddrüse. D. m. W. 1892 S. 339. — 13. *Schimmelbusch*, B. kl. W. 1894 S. 17. — 14. *H. Wetzel*, Zur Kasuistik der Teratome des Halses. Diss. Giessen 1895. — 15. *Swoboda*, Teratoma colli strumam cysticam simulans. W. kl. W. 1890. — 16. *Pupovac*, Ein Fall von Teratoma colli. Langenbecks Archiv 53. — 17. *Dentler*, Über kongenitale Tumoren der Schilddrüse. Diss. München 1902. — 18. *H. Flesch* und *H. Winternitz*, Über Teratome der Schilddrüse und ihre operative Behandlung. Jb. f. Kindhlk. 62. — 19. *Poult*, Ein Teratom der Thyreoidea. Virch. Arch. 181. — 20. *Herb*, Teratoma of the thyreoid gland, American journal of the med. sciences 1900. — 21. *H. Hunziker*, Die Teratome der Schilddrüse in pathologisch-anatomischer und klinischer Beziehung, Beitr. z. Geburtslehre u. Gyn. 13. — 22. *Lurje*, Über ein Teratom der Schilddrüse. Diss. Zürich 1908. — 23. *Kimura Kunizu*, Über die Teratome des Halses. Diss. Giessen 1910. — 24. *Edgar Schönberg*, Zur Lehre der Teratome der Schilddrüse. Diss. Basel 1911. — 25. *Ehlers*, Über ein Teratoma embryonale der Schilddrüsengegend. Beitr. z. Path. u. path. Anat. 57. — 26. *Russel* und *Kennedy*, Teratoma of the thyreoid in a foetus. Journal of obstetr. a gynaecol. of the Brit. empire. Band 23, 1913. — 27. *R. Fritsche*, Über ein malignes und embryonales Teratom der Schilddrüsengegend. Arch. f. klin. Chir. 114. — 28. *Ribbert*, Teratom aus der Schilddrüse eines Neugeborenen. D. m. W. 1916, 2. — 29. *Koerner*, Ein Teratom der Schilddrüse. Zbl. f. Path. 32. — 30. *Tammann*, Sitzung der Göttinger Medizinischen Gesellschaft vom 12. 2. 1925. — 31. *Askanazy*, Die Teratome nach ihrem Bau usw., Verh. D. path. Ges. 1907. — 32. *Schaffer*, Vorlesungen über Histologie und Histogenese. Leipzig 1920. — 33. *Heijl*, Die Morphologie der Teratome. Virch. Arch. 229. — 34. *Heijl*, Beitrag zur Kenntnis von den Teratomen. Lubarsch-Ostertag Erg. 20. Jahrg. 2. Abt. 1. Teil.